

## ЛЕЧЕНИЕ ДЕТЕЙ С ВРОЖДЕННОЙ КОСОЛАПОСТЬЮ МЕТОДОМ I. PONSETI

В.Ф. Бландинский, М.А. Вавилов, Т.Э. Торно, А.Л. Складнева

ГОУ ВПО «Ярославская государственная медицинская академия»  
Федерального агентства по здравоохранению и социальному развитию,  
ректор – д.м.н. профессор А.В. Павлов  
Областная детская клиническая больница,  
главный врач – засл. врач РФ Т. Н. Нечаева  
г. Ярославль

За период с мая 2006 по октябрь 2007 гг. пролечено 60 детей в возрасте от 7 дней до 3 лет с врожденной тяжелой косолапостью (97 стоп), при лечении которых использовали метод I. Ponseti. Для исправления деформации одной стопы, в среднем, каждому ребенку потребовалось – 4,6 гипсований в течение 38 дней. Гипсование завершали чрескожной поперечной полной ахиллотомией. В дальнейшем детям назначались брейсы для удержания стоп в достигнутой коррекции. Результаты лечения изучены у 35 детей (53 стопы) в сроки от 3 месяцев и оценены по 4-балльной системе. Они признаны отличными в 42 (79,3%) случаях, хорошими – в 6 (11,3%), удовлетворительными – в 5 (9,4%). Неудовлетворительных результатов не было. Ни у одного из наблюдавшихся не возникло необходимости в хирургическом лечении данной патологии.

For the period from May 2006 to October 2007 60 children at the age from 7 days to 3 years old with inborn severe clubfoot (97 feet) were treated, I. Ponseti method was used. On average 4,6 plastering during 38 days were required for the correction of one foot deformation for each child. Plastering was finished by percutaneous full achillotomy. After that children had to wear braces to keep the obtained result.

The results of treatment were studied in 35 children (53 feet) for the period of 3 months and estimated according to the 4 grade scale. The results are recognized as excellent in 42 (79,3%), good – in 6 (11,3%), satisfactory – in 5 (9,4%) cases. There were no unsatisfactory results. There was no need in surgical treatment in the given group of patients.

### Введение

Косолапость является одной из наиболее частых врожденных деформаций. Ежегодно в мире более 100 тысяч детей рождаются с этим пороком [4, 7, 16].

В настоящее время лечение детей с врожденной косолапостью начинают с первых дней жизни методом этапного гипсования [3–4, 11–12, 14, 16, 18]. Данный метод эффективен у детей с деформациями стоп легкой степени. Но при тяжелой косолапости лечение может затягиваться до 6–12-месячного возраста, когда детям с клинорентгенологическими признаками неисправленной косолапости предлагаются различные варианты хирургического лечения [1, 2, 5–9, 15, 17]. Несмотря на большое разнообразие применяемых операций, социальная адаптация пациентов часто снижена, а результаты разочаровывают хирургов. Даже после полной хирургической коррекции деформации возникают контрактуры, ранний дегенеративный артрит суставов заднего и среднего отделов стопы [13, 16].

В связи с этим в мире возрастает интерес к методу I. Ponseti [16], при котором в 98–100% наблюдений достигается полная коррекция косолапости независимо от тяжести деформации, включая больных с артрогрипозом, неврогенными деформациями, заболеваниями соединительной ткани и кожи.

**Цель работы** – улучшить результаты лечения врожденной косолапости у детей.

### Материал и методы

В мае 2006 года в нашей клинике состоялся международный семинар с участием детских ортопедов США (V.C. Sheffield M.D. Ph.D, J.A. Morcuende M.D. Ph.D, University of Iowa; M.B. Dobbs M.D. Washington University in St. Louis), посвященный лечению детей с врожденной косолапостью методом I. Ponseti и внедрению его в практику нашей больницы. Начиная с этого момента, всех детей, обратившихся в нашу клинику с данной патологией, лечили методом I. Ponseti. В настоящее время мы располагаем опытом лечения 60 пациентов в возрасте от 7 дней

до 3 лет с врожденной косолапостью (97 стоп). До лечения степень деформации оценивалась по шкале A. Dimeglio [10] и варьировала от 15 до 20 баллов, что соответствовало тяжелой врожденной косолапости. В процессе лечения детям были выполнены 86 ахиллотомий. Среднее количество сменных гипсовых повязок на одной нижней конечности до полной коррекции стопы составило – 4,6, а средний срок лечения одного ребенка (до назначения брейсов) продолжался 38 дней.

Метод I. Ponseti основан на последовательных манипуляциях стопой во время наложения гипсовой повязки (рис. 1).

Гипсовые повязки накладывались от кончиков пальцев стопы до верхней трети бедра при согнутом коленном суставе и менялись каждые 5–7 дней. Для полного устранения косолапости

требовалось 5–7 гипсований, и в зависимости от ригидности деформации, сроки лечения колебались от 3 до 5 недель. Все компоненты косолапости у детей были устранены этапным гипсованием за исключением эквинуса, по поводу которого перед завершением гипсования под местной анестезией выполнялась полная поперечная ахиллотомия через 3-миллиметровый поперечный доступ (рис. 2).

Последнюю гипсовую повязку накладывали с приданием стопе положения тыльной флексии 15° и снимали через 3–4 недели (рис. 3).

После завершения гипсования всем детям назначались брейсы (рис. 4), удерживающие стопы в положении отведения 60–70°, отведения и тыльной флексии – 15°. Первые 3–4 месяца дети должны носить их 23 часа в сутки, далее время постепенно сокращать до дневного и ночного сна.

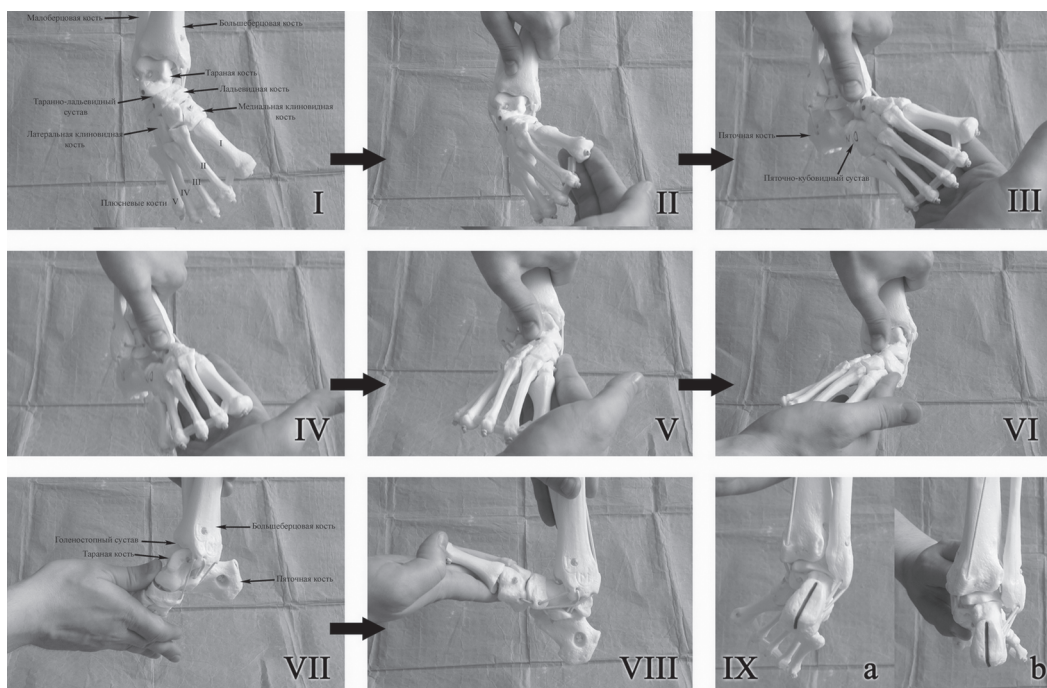


Рис. 1. Манипуляции стопой при исправлении косолапости методом I. Ponseti: I – пластиковая модель косолапости с эластичными нитями, имитирующими связки. Таранная и пяточная кости находятся в подошвенной флексии. Пяточная, ладьевидная и кубовидная кости приведены и инвертированы. Бугристость ладьевидной кости сближается с медиальной лодыжкой. Плюсневые кости приведены. Первая плюсневая кость находится в наибольшей подошвенной флексии и вызывает кавус; II – исправление кавуса посредством тыльной флексии первой плюсневой кости и супинации переднего отдела стопы; III, IV, V – постепенное отведение супинированной стопы с одновременным надавливанием на выступающую головку таранной кости. Мануальная коррекция пяточной кости не требуется; VI – для полного вправления подвывиха в таранно-ладьевидном и подтаранном суставах средний и передний отделы стопы должны быть отведены на 70°; VII – положение стопы перед ахиллотомией: стопа в подошвенной флексии, пяточный бугор подтянут вверх; VIII – положение стопы после ахиллотомии: стопа выведена в тыльную флексию, тело пяточной кости опущено; IX а – варус пятки выражен, если пяточная, ладьевидная и кубовидная кости приведены и инвертированы; б – варус исчезает, если устранены приведение и инверзия пяточной, ладьевидной и кубовидной костей.

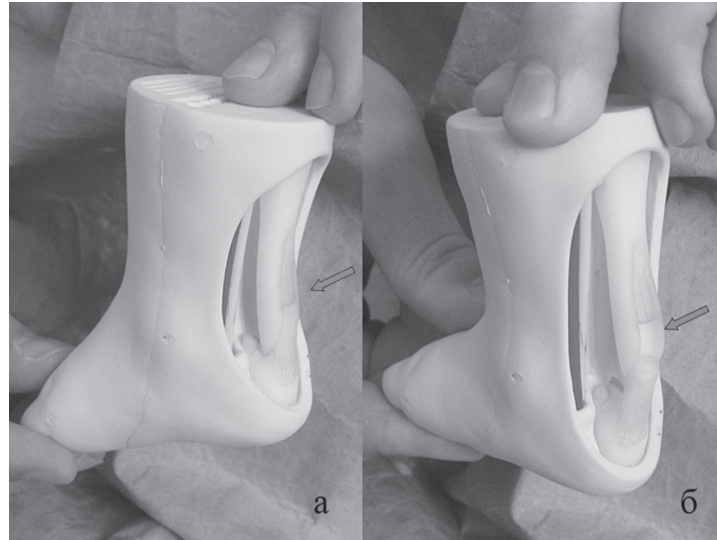


Рис. 2. Муляж стопы, моделирующий полную поперечную чрескожную ахиллотомию: а – до ахиллотомии (стопа в ригидном эквинусе); б – после (полная коррекция эквинуса, диастаз концов пересеченного сухожилия 1,5 см).

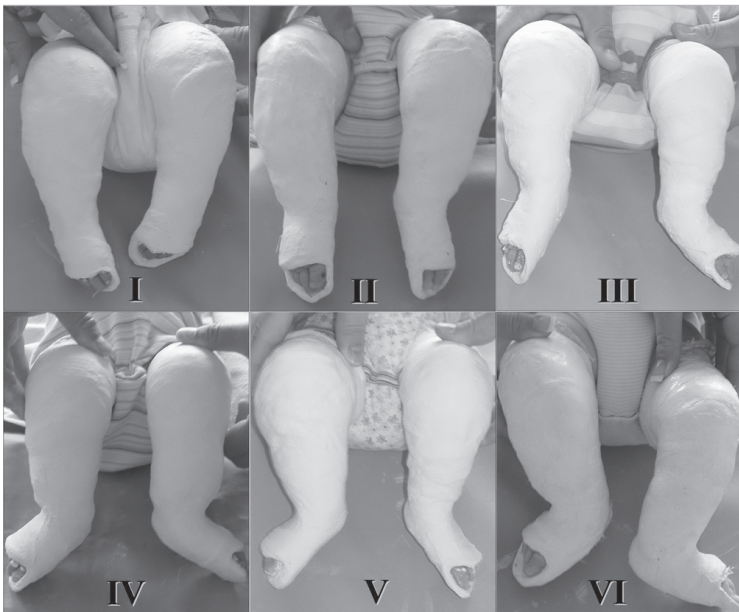


Рис. 3. I, II, III, IV – постепенная коррекция косолапости со сменой гипсовых повязок каждые 5–7 дней; V – отведение переднего отдела стопы на 70°. Подвывих в таранно-ладьевидном и подтаранном суставах устранен, но сохраняется эквинус; VI – заключительное гипсование после подкожной ахиллотомии с полной коррекцией эквинуса. Тильная флексия стоп 15°.

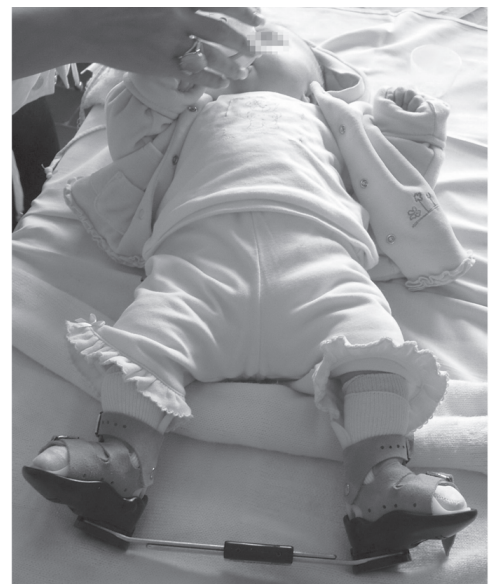

Рис. 4. Фиксация стоп в брейсах производства «MD Orthopedics» (США).

## Результаты и обсуждение

Результаты лечения тяжелой врожденной косолапости методом I. Ponseti изучены у 35 детей (53 стопы) по четырехбалльной системе в сроки от 3 месяцев: отличные – полная коррекция всех элементов косолапости, пассивные движения в

полном объеме (тыльная флексия  $>20^\circ$ , подошвенная флексия  $>40^\circ$ ); хорошие – полная коррекция всех элементов косолапости, пассивные движения в голеностопном суставе умеренно ограничены (тыльная флексия  $10^\circ-20^\circ$ , подошвенная флексия  $>40^\circ$ ); удовлетворительные – незначительное приведение переднего отдела стопы,

тыльная флексия стопы 0–10°); неудовлетворительные (наличие любого из компонентов косолапости, пассивная тыльная флексия <0°).

Результаты лечения были признаны отличными у 42 (79,3%) пациентов, хорошими – у 6 (11,3%), удовлетворительными – у 5 (9,4%). Неудовлетворительных результатов не было.

Примером успешного лечения служит следующее клиническое наблюдение.

Девочка Д., 20 дней, поступила в клинику с диагнозом: врожденная типичная тяжелая двусторонняя косолапость. Проведено четыре гипсования, чрескожная ахиллотомия. После завершения гипсования ребенку назначены брейсы для удержания стоп в положении тыльной флексии 15° и отведения стоп 60° (рис. 5).

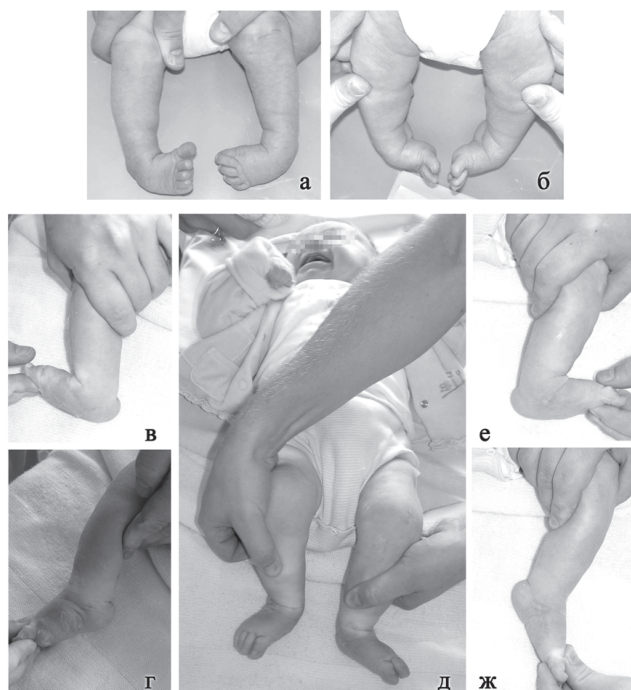


Рис. 5. Внешний вид стоп девочки Д., 20 дней, с врожденной двусторонней косолапостью тяжелой степени: а, б – до гипсования; в, е – пассивная тыльная флексия стоп – 18° после гипсования; г, ж – пассивная подошвенная флексия стоп – 52° после гипсования; д – спонтанное положение стоп.

У двух детей по завершению гипсования возникла гиперкоррекция отведения переднего отдела и уплощение продольного свода. В связи с этим отведение стоп в брейсах уменьшено до 50° на месяц, при этом отмечена коррекция.

У двух детей после гипсования, через 4 и 6 месяцев возникли рецидивы приведения и эквинуса вследствие нарушения режима ношения

брейсов. Для устранения остаточных компонентов косолапости одному из них потребовались два дополнительных гипсования, другому – три с последующей повторной ахиллотомией.

Ни у одного из наблюдавшихся детей не было необходимости в хирургическом лечении врожденной косолапости.

## Заключение

Метод лечения детей с тяжелой врожденной косолапостью по I. Ponseti является простым и высокоэффективным. Он позволил полностью исправить эту деформацию у всех наблюдавшихся нами детей за 6–8 недель и отказаться от хирургического лечения. Неотъемлемым условием метода является строгое соблюдение режима ношения брейсов для удержания достигнутой коррекции деформации. При его нарушении возникают рецидивы компонентов косолапости, требующие дополнительных гипсований и повторных ахиллотомий.

## Литература

1. Абальмасова, Е. А. Лечение различных деформаций стоп distractionным методом у подростков / Е. А. Абальмасова, А. М. Миронов, Д. И. Поляков // Ортопедия и травматология. – 1976. – № 2. – С. 49–51.
2. Бландинский, В. Ф. Оперативное лечение тяжелой косолапости у детей / В. Ф. Бландинский, М. А. Вавилов, Н. А. Корышков, Т. Э. Торно // Травматология и ортопедия России. – 2007. – № 1. – С. 46.
3. Виленский, В. Я. Новое в консервативном лечении врожденной косолапости / В. Я. Виленский // Стопа и вопросы построения рациональной обуви. – М., 1980. – С. 109–112.
4. Волков, С. Е. Дифференциальная диагностика и раннее комплексное лечение врожденных деформаций стоп у детей: автореф. дис. ... д-ра мед наук / Волков С.Е. – М., 1999. – 34 с.
5. Зацепин, Т. С. Врожденная косолапость и ее лечение в детском возрасте / Т. С. Зацепин. – М.: Медицина, 1947. – 269 с.
6. Илизаров, Г. А. Способ лечения эквино-полой деформации стопы / Г. А. Илизаров, В. И. Шевцов, Н. В. Кузьмин // Ортопедия, травматология. – 1983. – № 5. – С. 42–45.
7. Кузнецихин, Е. П. Хирургическое лечение детей с заболеваниями и деформациями опорно-двигательной системы: руководство для врачей / Е. П. Кузнецихин, Э. В. Ульрих. – М.: Медицина, 2004. – 479 с.
8. Мороз, П. Ф. Хирургическое лечение врожденной косолапости у детей / П. Ф. Мороз // Ортопедия, травматология, протезирование. – 1990. – № 5. – С. 16–19.
9. Carroll, N. C. Pathoanatomy and surgical treatment of the resistant clubfoot / N. C. Carroll // Instr. Course Lect. – 1988. – N 37. – P. 93–106.
10. Dimeglio, A. Classification of clubfoot / A. Dimeglio, H. Bensahel, P. Souchet // J. Pediatr. Orthop. – 1995. – Vol. 4-B. – P. 129–136.

11. Hattori, T. Effect of the Denis Browne splint in conservative treatment of congenital club foot / T. Hattori, Y. Ono, T. Kitakoji // *Pediatr. Orthop.* — 2003. — Vol. 12-B. — P. 59–62.
12. Lovell, W. W. The nonoperative management of the congenital clubfoot / W. W. Lovell, T. Bailey, C. T. Price // *Orthop. Rev.* — 1979. — N 8. — P. 113–115.
13. Morcuende, J. A. Plaster cast treatment of clubfoot : the Ponseti method of manipulation and casting / J.A. Morcuende, S. Weinstein, F. Dietz // *J. Paediatr. Orthop.* — 1994. — Vol. 3-B. — P. 161.
14. Kite, J. H. Principles involved in the treatment of congenital clubfoot / J. H. Kite // *J. Bone Joint Surg.* — 2003. — Vol. 85-A. — P. 1847.
15. McKay, D. W. New concept of and approach to clubfoot treatment: section I- principles and morbid anatomy / D. W. McKay // *Pediatr. Orthop.* — 1982. — Vol. 2-B. — P. 347–356.
16. Ponseti, I. V. Congenital clubfoot. Fundamentals of treatment / I. V. Ponseti. — New York: Oxford University Press, 2000. — 160 p.
17. Simons, G. W. Complete subtalar release in club feet. Part I. A preliminary report / G. W. Simons // *J. Bone Joint Surg.* — 1985. — Vol. 67-A. — P. 1044–1055.
18. Yamamoto, H. Treatment of congenital clubfoot with a medical Denis Browne splin / H. Yamamoto, K. Furuya // *J. Bone Joint Surg.* — 1990. — Vol. 72-B. — P. 460–463.